Caso clínico. Ortopedia y Traumatología

Adolescente con cervicalgia tras viaje mochilero. Es lo más normal, ¿no?

Amy Lozano White[a], Ana Garach Gómez[b], Aída M.ª García Cuesta[a]

[a]Servicio de Pediatría. Hospital Universitario Clínico San Cecilio. Granada. España
• [b]Pediatra. CS Zaidín Sur. Granada. España.

Publicado en Internet:
31-marzo-2023

Amy Lozano White:
amylozano_13@hotmail.com

INTRODUCCIÓN

La cervicalgia es un motivo de consulta frecuente en la consulta de Atención Primaria. De todas las causas, las de etiología musculoesquelética son las más habituales, sobre todo en adolescentes. La mayoría de estos trastornos son banales, no precisan de la realización de pruebas complementarias y son de fácil resolución. Siempre hay que tener en consideración otras posibilidades diagnósticas, sobre todo ante casos que cursan con una evolución clínica distinta a la esperable según el diagnóstico inicial.

RESUMEN DEL CASO

Paciente varón de 12 años de edad que acude por dolor cervical de varias semanas de evolución, que relaciona directamente con un viaje mochilero a Indonesia. El dolor no se irradia y no se acompaña de déficit sensitivo ni motor a ningún nivel. En la exploración se demuestra la presencia de contracturas musculares de ambos músculos trapecios, con movilidad del cuello conservada en todos sus planos. Tras una semana de medicación antiinflamatoria y medidas físicas, el dolor se mantiene, por lo que se solicita radiografía de columna cervical observándose apófisis espinosas de C3-C6 no fusionadas. Ante dicho hallazgo se realiza RMN de columna, donde no se objetiva defecto del cierre del arco posterior, por lo que es diagnosticado de espina bífida oculta cervical o defecto de fusión vertebral (Fig. 1).

Figura 1. Espina bífida oculta cervical o defecto de fusión vertebral

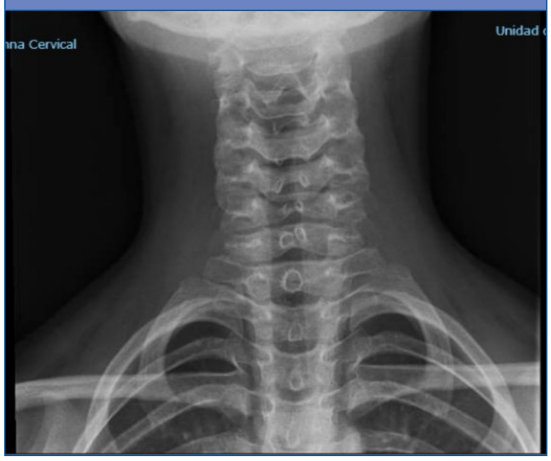

CONCLUSIONES/COMENTARIOS

- En Medicina, siempre que existan datos clínicos o evolutivos que no concuerden con la patología inicialmente sospechada, debemos indagar acerca de otras posibilidades diagnósticas, haciendo un uso razonable de las pruebas complementarias disponibles.
- La espina bífida oculta es un hallazgo clínico casual y sin repercusiones clínicas aparentes en la mayoría de los casos. No se acompaña de defecto del tubo neural, por lo que no asocia clínica neurológica.
- Ante el diagnóstico de espina bífida oculta debe completarse el estudio con pruebas de imagen de la zona afectada por la posibilidad de anomalías asociadas de espina bífida abierta.
- El tratamiento de la espina bífida oculta se basa en el tratamiento del dolor en los episodios de agudización.

CONFLICTO DE INTERESES

Los autores declaran no presentar conflictos de intereses en relación con la preparación y publicación de este artículo.

Cómo citar este artículo: Lozano White A, Garach Gómez A, García Cuesta AM. Adolescente con cervicalgia tras viaje mochilero. Es lo más normal, ¿no? Rev Pediatr Aten Primaria Supl. 2023;(32):e255.